

# SYNDROME DOULOUREUX MYOFASCIAL APRÈS CANCER DU SEIN

María TORRES-LACOMBA<sup>1</sup>  
Orlando MAYORAL DEL MORAL<sup>2</sup>  
Robert D. GERWIN<sup>3</sup>

## RÉSUMÉ

La douleur chronique après la thérapie du cancer du sein est une complication reconnue, responsable d'un impact négatif sur la qualité de vie des patientes. Au cours des dernières années, des rapports cliniques sur le syndrome douloureux myofascial (SDM) en chirurgie thoracique ont fait leur apparition. Encore, dans une étude récente en préparation pour sa publication, 44,8 % de femmes traitées pour cancer du sein subissent un SDM tout au long de la première année après la chirurgie.

Le SDM est une cause potentielle de la douleur chronique des patientes traitées pour cancer du sein. Connaître la véritable origine de la douleur ainsi que ses facteurs de risque pourrait faciliter des activités visant à la prévention et au traitement.

## SUMMARY

Chronic pain following treatment for breast cancer is a known complication, responsible for negatively impacting the quality of life of patients. Over the last few years clinical reports on myofascial pain syndrome (MPS) in thoracic surgery have appeared. And, in a recent study, in preparation for publication, 44,8% of women treated for breast cancer suffer from MPS in the first year following surgery.

MPS is a potential cause of the chronic pain of patients treated for breast cancer. Knowledge of the real origin of the pain as well as risk factors could facilitate the techniques aimed at its treatment and prevention.

## MOTS CLÉS

Cancer du sein - Douleur - Dry needling - Kinésithérapie conservatrice - Kinésithérapie invasive - Point trigger - Syndrome douloureux myofascial

## KEYWORDS

Breast cancer - Pain - Dry needling - Conservative physiotherapy - Invasive physiotherapy - Myofascial trigger point - Myofascial pain syndrome

● ● ● ● ●  
<sup>1</sup> Kinésithérapeute  
Docteur avec mention européenne  
de l' Université d' Alcalà  
Département de kinésithérapie  
Madrid (Espagne)

<sup>2</sup> Kinésithérapeute  
Degré de kinésiologie  
Hôpital Provincial  
Toledo (Espagne)

<sup>3</sup> Médecin  
Département de neurologie  
Université Johns Hopkins  
École de médecine  
Baltimore, MD (USA)

Texte issu de la 1<sup>ère</sup> Journée  
de rééducation vasculaire de l' AKTL  
Hôpital Européen Georges-Pompidou  
Paris - 20 novembre 2009

La douleur chronique est reconnue comme une complication du traitement du cancer du sein, responsable de problèmes physiques et psychologiques [1-4] qui altèrent la qualité de vie des patientes [1, 5-8].

D'après l'International association of study of pain (IASP®) les douleurs chroniques entraînées par la chirurgie du sein regroupent les douleurs aiguës postopératoires, les douleurs du sein fantôme et le syndrome douloureux post-mastectomie (SDPM) [9].

## LA DOULEUR APRÈS LE TRAITEMENT DU CANCER DU SEIN

Selon les critères diagnostiques utilisés, entre 20 et 65 % des patientes atteintes de cancer du sein subissent des douleurs persistantes après le traitement de leur cancer [1, 3-6, 10-12].

Son étiologie comprend l'atteinte des nerfs sensitifs au cours de l'intervention chirurgicale elle-même et du curage axillaire [10, 13-15], les complications

postopératoires [16], la radiothérapie [5, 10, 11] et la chimiothérapie [17, 18].

Différentes douleurs ont été décrites après le traitement du cancer du sein : la douleur du sein fantôme [14, 19], la douleur cicatricielle [8], les douleurs neuropathiques [20], le syndrome douloureux régional complexe [21], etc. En règle générale, ces différentes douleurs se trouvent sous le nom commun de SDPM [1, 3, 7, 11].

L'IASP® a décrit le SDPM ou syndrome post-curage axillaire comme "une douleur intermittente ou persistante affectant une ou plusieurs zones liées au traitement chirurgical (thorax antérieur, sein ipsilatéral, l' aisselle et/ou le bras dans sa moitié supérieure) qui persiste au moins 3 mois après la chirurgie et/ou après la chimiothérapie et/ou la radiothérapie" [9].

Bien que le SDPM soit considéré comme une douleur d'origine neuropathique [11, 22], à notre connaissance, toutes les études analysées dans ce domaine semblent refléter, autant pour le type de recherche (le plus souvent études rétrospectives) que pour les méthodes utilisées pour diagnostiquer la douleur

(essentiellement des questionnaires, parfois complétés par des entretiens), le fait d'y avoir inclus n'importe quel type de douleur, indépendamment des critères diagnostiques de la douleur d'origine neuropathique [1, 3, 5, 7, 10, 11, 14, 19].

De toutes les études signalées, uniquement la seule recherche prospective repérée a utilisé comme outils diagnostics, en plus d'un questionnaire et d'un entretien, un examen physique, quoiqu'elle ne décrive pas les critères diagnostiques des différents syndromes douloureux retenus pour le diagnostic différentiel [1].

À cet égard, certains auteurs suggèrent la nécessité de développer des outils d'évaluation valides et fiables [19, 23], et certains ont conclu que des études sont nécessaires pour enquêter sur la douleur neuropathique/douleur non neuropathique après le traitement du cancer du sein [14].

Connaître la véritable origine de la douleur ainsi que ses facteurs de risque pourrait faciliter des actions visant à la prévention et au traitement [24, 25].

En ce qui concerne l'étiologie de la douleur, au cours des dernières années, des rapports cliniques sur le syndrome douloureux myofascial (SDM) en chirurgie thoracique [26, 27] ont fait leur apparition. D'ailleurs, une étude récente en préparation pour sa publication soutient que le SDM est une cause fréquente de douleur chez les femmes traitées pour cancer du sein. Selon cette étude, 44,8 % de femmes traitées pour cancer du sein subissent un SDM tout au long de la première année après la chirurgie [28].

## LE SYNDROME DOULOUREUX MYOFASCIAL

Le SDM est défini comme l'ensemble de signes et de symptômes causés par les points trigger myofasciaux (points gâchette, points déclencheurs) (PTM) [29]. À l'heure actuelle, selon l'hypothèse la plus communément admise [29, 30], les PTM sont des petites contractures musculaires causées par un dysfonctionnement moteur des plaques motrices consistant en une libération excessive du neurotransmetteur acétylcholine (ACh). Le dysfonctionnement provoque une cascade d'événements [31] commençant avec l'émergence de la contracture qui, de concert avec les dommages tissulaires causés par l'ischémie, conduit à la libération de substances de sensibilisation [32] provoquant la douleur et favorisant la perpétuation de la contracture [33].

Autrement dit, le PTM est un modèle parfait de mécanisme d'auto-entretien [34] qui peut persister pendant une durée indéfinie. Même si la cause qui a conduit au dysfonctionnement neuromusculaire [35] disparaît.

Cliniquement, le PTM est identifié comme un nœud douloureux à la compression, situé dans la portion tendue de fibres musculaires [36]. Le PTM a également tendance à faire survenir une dou-

leur à distance caractéristique, ainsi qu'un dysfonctionnement moteur et des changements au niveau du système nerveux autonome.

L'activité clinique du PTM provoque des manifestations douloureuses nettement reconnaissables par le patient qui constituent des symptômes caractéristiques. Les PTM peuvent être classés soit comme des PTM actifs lorsque les symptômes se produisent spontanément, soit comme des PTM en état latent, si les symptômes ne se produisent pas spontanément [36]. Il a été constaté que les PTM actifs ont une concentration significativement plus élevée de substances de sensibilisation que les PTM latents [32].

Les PTM peuvent apparaître et être activés par de multiples mécanismes, notamment les traumatismes, la surcharge musculaire aiguë (tels que les contractions excentriques forcées) ou chronique (tels que le maintien de contractions de faible intensité au cours d'un temps anormalement long [37, 38], de tension musculaire et/ou aponévrotique [39, 40], compression nerveuse [41, 42], etc.).

## LE SYNDROME DOULOUREUX MYOFASCIAL : source de douleur après thérapie du cancer du sein

D'après Torres *et al.*, la plupart des patientes atteintes de SDM après le traitement du cancer du sein ont des PTM actifs dans les muscles de la ceinture scapulaire [28].

Tenant compte du paragraphe précédant, c'est ce que l'on pourrait attendre étant donné que les facteurs d'activation des PTM les plus plausibles chez ces patientes seraient liés au positionnement de l'épaule au cours de la chirurgie [43], au maintien des muscles dans une position raccourcie après la chirurgie [29, 31], à la cicatrice chirurgicale [44], aux drains chirurgicaux [26], à la manipulation et l'ablation du fascia du muscle grand pectoral au cours de la chirurgie ou à l'accommodation secondaire à la douleur du mouvement de l'extrémité supérieure après la chirurgie.

Quelques-uns des muscles diagnostiqués de SDM après le traitement du cancer du sein (muscle grand pectoral, muscle grand dentelé et muscle trapèze supérieur) ont montré des anomalies électromyographiques (EMG) liées à la douleur et au dysfonctionnement de l'épaule suite au traitement du cancer du sein [45]. Les PTM actifs, par définition, causent toujours de la douleur [29, 31], et le dysfonctionnement musculaire est un effet bien connu des PTM actifs et latents [46], ce qui pourrait être à l'origine des anomalies signalées par l'EMG.

Au sujet du muscle grand pectoral, il y a encore au moins deux raisons possibles pour expliquer la tension musculaire que l'on retrouve souvent dans le muscle après la chirurgie :

- l'ablation de son aponévrose ;
- et le positionnement du bras en abduction et rotation externe au cours de la chirurgie.

Également, les efforts des patientes pour protéger la zone de la chirurgie par la position maintenue du thorax en flexion et l'épaule en rotation interne et adduction pourraient expliquer la présence de PMT dans le muscle grand pectoral. La tension musculaire du muscle grand pectoral tire le bras en rotation interne, augmentant les risques ultérieurs de PMT dans les muscles rotateurs de l'épaule, ainsi que dans les muscles du dos et du cou. La fibrose radique des muscles pectoraux pourrait produire à distance de son application une tension musculaire surajoutée et contribuer ainsi au problème [47-50].

En plus de l'activation des facteurs déjà mentionnés, la mobilisation des nerfs *thoracodorsalis* et *thoracicus longus*, respectivement, qui peut se produire au cours de la chirurgie [10, 14], font que ces muscles ont plus de risque de développer des PTM.

Bien que dans le cas du muscle grand dentelé, la source la plus probable de SDM pourrait être le processus de cicatrisation de la plaie, lorsque le muscle adhère à la peau, produisant des cicatrices douloureuses.

L'étude évoquée préalablement [28] ainsi que d'autres recherches [51, 52] signalent encore un seul muscle non scapulaire touché par le SDM : le muscle rond pronateur. Celui-ci est associé simultanément aux thromboses lymphatiques superficielles (TLS). Les TLS sont une complication postopératoire du curage axillaire [51-57].

La douleur provoquée par les TLS pourrait amener la patiente à adopter une position du membre supérieur pour éviter l'étirement douloureux des collecteurs lymphatiques, ce qui forcerait la contraction soutenue de défense de certains muscles. Cette attitude pourrait ainsi mener à l'émergence et à l'activation de PTM puisqu'elle conduit au raccourcissement des muscles touchés généralement par le SDM.

Le plus souvent, les muscles touchés avec les TLS sont simultanément le rond pronateur au coude et à court terme les muscles grand pectoral, grand dorsal et infra-épineux à l'épaule [51, 52].

## RÉÉDUCATION DU SYNDROME DOULOUREUX MYOFASCIAL

La rééducation du SDM se compose de deux phases [58-60] :

- maîtrise de la douleur, ce qui implique l'inactivation des PTM actifs ;
- contrôle des facteurs étiologiques et de perpétuation des PTM : les PTM latents dans les muscles agonistes et/ou antagonistes, les facteurs systémiques (métaboliques, endocriniens, nutritionnels, etc. [29, 61]), articulaires (dysfonctionnement et/ou inflammation des articulations), viscéraux, neurodynamiques, musculaires (faiblesse musculaire, causée ou non par PTM) [29].

La rééducation des PTM, à la fois des actifs et des latents, va essayer de normaliser la longueur des sarcomères raccourcis de

la zone du PTM ou détruire les plaques motrices et les myocytes touchés. Pour atteindre ces objectifs on peut envisager soit des techniques conservatrices, soit des techniques invasives.

Pour la rééducation conservatrice des PTM le fondement reste manuel. La plupart des techniques qui peuvent être utilisées ont comme dénominateur commun de tenter de normaliser la longueur du sarcomère raccourci dans la zone du PTM.

Les techniques manuelles les plus couramment employées dans la rééducation des PTM sont :

- massage : massage par pression (*trigger point pressure release*, *trigger point ischemic compression*) des PTM [34, 60, 62-66], massage linéaire avec les pouces sur chaque portion musculaire tendue de façon à étirer spécifiquement la portion musculaire raccourcie [34, 60] (fig. 1), les vibrations mécaniques [34] et le massage transverse [67], mais, en complémentarité, peuvent aussi être utilisés des pétrissages [68] et le palper-rouler [66, 69, 70] ;
- étirement musculaire : l'étirement analytique [29, 71], seul ou avec froid appliqué intermittent sur la peau [29, 60, 72] (fig. 2), et/ou en combinaison avec des techniques d'inhibition postisométrique [60, 73, 74].

Les techniques utilisées pour l'inactivation des PTM des muscles énumérés ci-dessus chez les patientes traitées pour cancer du sein sont de préférence conservatrices et s'accompagnent de drainage lymphatique qui cherche à traiter les effets potentiels que les techniques plus appuyées peuvent produire vis-à-vis de la filtration. Des conseils de santé sur la prévention du lymphœdème seront également enseignés en tant que consignes positives pour altérer le moins possible la qualité de la vie [75].

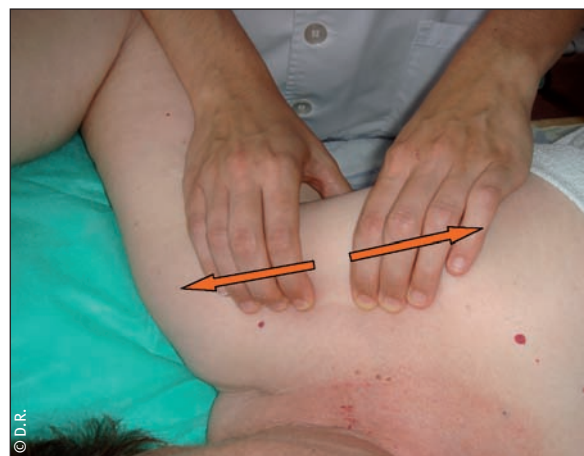
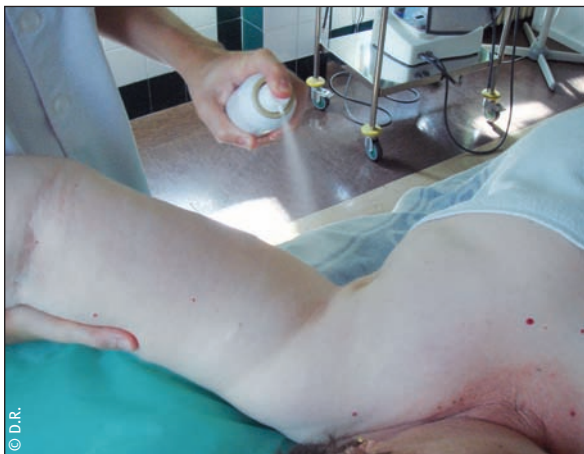

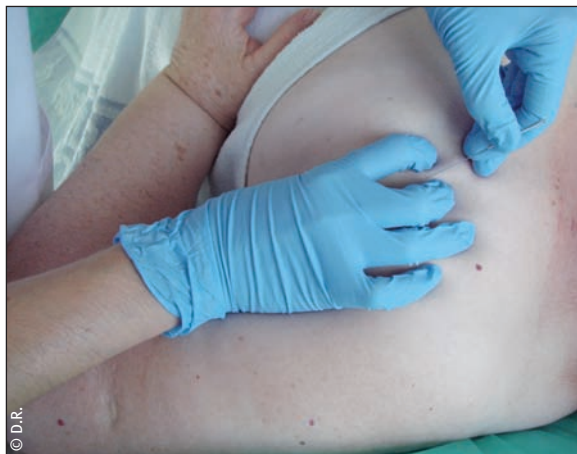Figure 1

Massage linéaire avec les pouces sur le faisceau sternal tendu du muscle grand pectoral



**Figure 2**

Étirement analytique passif avec froid intermittent du muscle grand pectoral



**Figure 3**

*Dry needling* du point trigger myofascial dans le faisceau sternal du muscle grand pectoral

Dans le cas de la simultanéité du SDM avec les TLS, la rééducation du SDM des muscles impliqués dans les TLS sera nécessairement accompagnée par l'inactivation des PTM symptomatiques, ainsi que la rééducation des TLS qui les ont causés. Elle débutera par la rééducation du SDM [51].

Toutefois, lorsque la rééducation conservatrice n'est pas efficace, des techniques invasives peuvent être utilisées. L'expression rééducation invasive se réfère à l'utilisation de la stimulation mécanique à l'aiguille comme un agent physique pour l'inactivation des PTM [59].

Le type de rééducation invasive plus fréquemment utilisée dans le cadre du SDM est le *dry needling*. L'adjectif "dry" déclare sans équivoque qu'aucune substance n'est injectée. La méthode inclut l'utilisation de différents types d'aiguilles, traversant la peau du patient, pour essayer de supprimer le PTM [59, 76, 77].

Cette pratique est courante chez les kinésithérapeutes espagnols formés à son usage [59]. Dans ce cas, il faudra informer convenablement la patiente et son médecin des risques inhérents à la méthode. On applique alors soigneusement la technique de *dry needling* [76] (fig. 3).

Cette technique prend en compte les précautions d'asepsie habituelles, afin de prévenir des complications telles que le lymphœdème ou l'érysipèle.

## CONCLUSION

Le SDM est une source de douleur chez des femmes subissant un cancer du sein traité, au moins tout au long de la première année après la chirurgie. Les muscles le plus souvent atteints de SDM après le traitement du cancer du sein se trouvent dans la ceinture

scapulaire. La genèse du SDM chez ces patientes est multifactorielle. Un diagnostic différentiel et une bonne approche de rééducation sont absolument essentiels. ■

*Remerciements à Jean-Claude Ferrandez pour sa précieuse aide à la rédaction de cet article en Français.*

*Bibliographie page suivante*

## QUIZ

- La rééducation du syndrome douloureux myofascial (SDM) a comme seul but l'inactivation des points trigger myofasciaux (PTM).  
 A- Vrai  
 B- Faux
- La rééducation du SDM vise l'inactivation des PTM actifs et latents.  
 A- Vrai  
 B- Faux
- Chez les femmes traitées pour cancer du sein, l'inactivation des PTM actifs des muscles touchés de SDM est réalisée de préférence en utilisant des techniques conservatrices, et s'accompagnent toujours de drainage lymphatique manuel.  
 A- Vrai  
 B- Faux
- En cas de simultanéité du SDM avec les TLS, la rééducation débutera par le SDM.  
 A- Vrai  
 B- Faux
- Chez les femmes traitées pour cancer du sein, si la rééducation conservatrice du SDM n'est pas efficace, des techniques invasives pourront être employées tenant compte des précautions d'asepsie habituelles.  
 A- Vrai  
 B- Faux

*Réponses dans l'agenda*

## Bibliographie

- [1] Carpenter J, Andrykowski P, Cunningham L, Cordova M, Studts J. Postmastectomy/Postlumpectomy pain in breast cancer survivors. *J Clin Epidemiol* 1998;51(12):1285-92.
- [2] Akechi T, Okuyama T, Imoto S, Yamawaki S, Uchitomi Y. Biomedical and psychosocial determinants of psychiatric morbidity among postoperative ambulatory breast cancer. *Br Cancer Res Treat* 2001;65:195-202.
- [3] Stevens P, Dibble S, Miaskowski C. Prevalence, characteristics, and impact of postmastectomy pain syndrome: an investigation of women's experience. *Pain* 1995;61:61-8.
- [4] Tasmuth T, Blomqvist C, Calso E. Chronic post-treatment symptoms in patients with breast cancer operated in different surgical units. *Eur J Surg Oncol* 1999;25:38-43.
- [5] Amichetti M, Caffo O. Pain after quadrantectomy and radiotherapy for early-stage breast cancer: incidence, characteristics and influence on quality of life. *Oncology* 2003;65:23-8.
- [6] Caffo O, Amichetti M, Ferro A, Lucenti A, Valduga F, Galligioni E. Pain and quality of life after surgery for breast cancer. *Br Cancer Res Treat* 2003;80:39-48.
- [7] Macdonald L, Bruce J, Scott N, Smith W, Chambers W. Long-term follow-up of breast cancer survivors with post-mastectomy pain syndrome. *Br J Cancer* 2005;92(2):225-30.
- [8] Macrae WA. Chronic pain after surgery. *Br J Anaesth* 2001;87:88-98.
- [9] Merskey H, Bogduk N. *Classification of chronic pain: description of chronic pain syndromes and definition of pain terms*. 2<sup>nd</sup> ed. Seattle: IASP Press, 1994.
- [10] Poleshuck EL, Katz J, Andrus CH, Hogan LA, Jung BF, Kulick DI et al. Risk factors for chronic pain following breast cancer surgery. A prospective study. *J Pain* 2006;7:626-34.
- [11] Smith WC, Bourne C, Squair J, Phillips DO, Chambers WA. A retrospective cohort study of postmastectomy pain syndrome. *Pain* 1999;83:91-5.
- [12] Wallace MS, Wallace AM, Lee J, Dobke MK. Pain after breast surgery: a survey of 282 women. *Pain* 1996;66:195-205.
- [13] Lee TS, Kilbreath SL, Refshauge KM, Herbert RE, Beith JM. Prognosis of the upper limb following surgery and radiation breast cancer. *Br Cancer Res Treat* 2008;110:19-37.
- [14] Steegers M, Wolters B, Evers A, Strobbe L, Wilder-Smith O. Effect of axillary lymph node dissection on prevalence and intensity of chronic and phantom pain after breast cancer surgery. *J Pain* 2008;16(1):1-10.
- [15] Tasmuth T, Kataja M, Blomqvist C, Calso E. Treatment related factors predisposing to chronic pain in patients with breast cancer. *Acta Oncol* 1997;36:625-30.
- [16] Blunt C, Schmiedel A. Some cases of severe postmastectomy pain syndrome may be caused by an axillary haematoma. *Pain* 2004;108:294-6.
- [17] Argyriou AA, Polychronopoulos P, Koutras A, Iconomou G, Kalofonos HP, Chroni E. Peripheral neuropathy induced by administration of cisplatin- and paclitaxel-based chemotherapy. Could it be predicted? *Support Care Cancer* 2005;13:647-51.
- [18] Argyriou AA, Polychronopoulos P, Koutras A, Xiros N, Petsas T, Argyriou K et al. Clinical and electrophysiological features of peripheral neuropathy induced by administration of cisplatin plus paclitaxel-based chemotherapy. *Eur J Cancer Care* 2007;16: 231-7.
- [19] Dijkstra PU, Rietman JS, Geerzen JHB. Phantom breast sensations and phantom breast pain: a 2-year prospective study and methodological analysis of literature. *Eur J Pain* 2007;11:99-108.
- [20] Jung B, Ahrendt G, Oaklander A, Dworkin R. Neuropathic pain following breast cancer surgery: proposed classification and research update. *Pain* 2003;104:1-13.
- [21] Graham LE, McGuigan C, Kerr S, Taggart AJ. Complex regional pain syndrome post-mastectomy. *Rheumatol Int* 2002;21:165-6.
- [22] Labreze L, Dixmerias-Iskandar F, Monnin D, Bussieres E, Delahaye E, Bernard D et al. Post-mastectomy pain syndrome evidence based guidelines and decision trees. *Bull Cancer* 2007;94:275-85.
- [23] Rietman JS, Dijkstra PU, Hoekstra HJ, Eisma WH, Szabo BG, Groothoff JW et al. Late morbidity after treatment of breast cancer in relation to daily activities and quality of life: a systematic review. *EJSO* 2003;29:229-38.
- [24] Higgs J, Jones MA, Loftus S, Christensen N. *Clinical reasoning in the health professions*. 3<sup>rd</sup> ed. Philadelphia: Elsevier Limited, 2008.
- [25] Jones M. Clinical reasoning and pain. *Man Ther* 1995;1:17-24.
- [26] Cummings M. Myofascial pain from pectoralis major following trans-axillary surgery. *Acupunct Med* 2003;21:105-7.
- [27] Hamada H, Moriwaki K, Kawamoto M, Yuge O. Myofascial pain in patients with postthoracotomy pain syndrome. *Region Anesth Pain Med* 2000;25:302-5.
- [28] Torres Lacomba M, Mayoral del Moral O, Coperías Zazo JL, Gerwin RD, Zapico Goñi A. Incidence of myofascial pain syndrome in breast cancer surgery: a prospective study. *Clin J Pain* 2009 (in press).
- [29] Simons DG, Travell JG, Simons LS. *Myofascial pain and dysfunction. The Trigger point manual. Upper half of body*. 2<sup>nd</sup> ed. Baltimore: Williams & Wilkins, 1999.
- [30] Simons DG. Clinical and etiological update of myofascial pain from Trigger points. *J Musculoskelet Pain* 1996;4(1/2):93-121.
- [31] Simons DG. Review of enigmatic MTrPs as a common cause of enigmatic musculoskeletal pain and dysfunction. *J Electromyogr Kinesiol* 2004;14(1):95-107.
- [32] Shah JP, Phillips TM, Danoff JV, Gerber LH. An in vivo microanalytical technique for measuring the local biochemical milieu of human skeletal muscle. *J Appl Physiol* 2005;99(5):1977-84.
- [33] Gerwin RD, Dommerholt J, Shah JP. An expansion of Simons' integrated hypothesis of Trigger point formation. *Curr Pain Headache Rep* 2004;8(6):468-75.
- [34] Mayoral O. Los puntos gatillo miofasciales como diana del masaje. In: Torres M, Salvat I (eds) *Guía de Masoterapia para Fisioterapeutas*. Madrid: Medica Panamericana, 2006 : 75-85.
- [35] Mayoral O. Diagnóstico y tratamiento de los síndromes de dolor miofascial de la columna vertical. In: Torres R (ed) *La columna cervical: evaluación clínica y aproximaciones terapéuticas*. Madrid: Medica Panamericana, 2008 : 395-405.
- [36] Simons DG, Travell JG, Simons LS. *Myofascial pain and dysfunction. The Trigger point manual. Upper half of the body*. 2<sup>nd</sup> ed. Baltimore: Lippincott, Williams & Wilkins, 1999.
- [37] Treaster D, Marras WS, Burr D, Sheedy JE, Hart D. Myofascial trigger point development from visual and postural stressors during computer work. *J Electromyogr Kinesiol* 2005.
- [38] Zennaro D, Laubli T, Krebs D, Klipstein A, Krueger H. Continuous, intermittent and sporadic motor unit activity in the trapezius muscle during prolonged computer work. *J Electromyogr Kinesiol* 2003;13(2):113-24.
- [39] Grinnell AD, Chen BM, Kashani A, Lin J, Suzuki K, Kidokoro Y. The role of integrins in the modulation of neurotransmitter release from motor nerve terminals by stretch and hypertonicity. *J Neurocytol* 2003;32(5-8):489-503.
- [40] McPartland JM, Simons DG. Myofascial Trigger points: translating molecular theory into manual therapy. *The Journal of Manual & Manipulative Therapy* 2006;14(4):232-9.
- [41] Chu J. Early observations in radiculopathic pain control using electrodiagnostically derived new treatment techniques: automated twitch-obtaining intramuscular stimulation (ATOIMS) and electrical twitch-obtaining intramuscular stimulation (ETOIMS). *Electromyogr Clin Neurophysiol* 2000;40(4):195-204.
- [42] Letchuman R, Gay RE, Shelerud RA, VanOstrand LA. Are tender points associated with cervical radiculopathy? *Arch Phys Med Rehabil* 2005;86(7):1333-7.
- [43] Hsin ST, Yin YC, Juan CH, Hu JS, Tsou MY, Tsai SK. Myofascial pain syndrome induced by malpositioning during surgery-A case report. *Acta Anaesthesiol Sin* 2002;40:37-41.
- [44] Lewit K, Olsanka S. Clinical importance of active scars: abnormal scars as a cause of myofascial pain. *J Manipulative Physiol Ther* 2004;27:399-402.
- [45] Shamley DR, Srinaganathan R, Weatherall R, Oskrochi R, Watson M, Ostlere S et al. Changes in shoulder muscle size and activity following treatment for breast cancer. *Br Cancer Res Treat* 2007;106:19-27.
- [46] Lucas KR, Polus BI, Rich PA. Latent myofascial Trigger points: their effects on muscle activation and movement efficiency. *J Bodywork Mov Ther* 2004;8:160-6.
- [47] Bentzen SM, Dische S. Morbidity related to axillary irradiation in the treatment of breast cancer. *Acta Oncol* 2000;39:337-47.
- [48] Herskind C, Bentzen SM, Overgaard J, Overgaard M, Bamberg M, Rodemann HP. Differentiation state of skin fibroblast cultures versus risk of subcutaneous fibrosis after radiotherapy. *Radiother Oncol* 1998;47:263-9.
- [49] Johansen J, Taagehoj F, Christensen T, Overgaard J, Overgaard M. Quantitative magnetic resonance for assessment of radiation fibrosis after post-mastectomy radiotherapy. *Br J Radiol* 1994;67:1238-42.
- [50] Senkus-Konefka E, Jassem J. Complications of breast cancer radiotherapy. *Clin Oncol* 2006;18:229-35.
- [51] Torres Lacomba M, Mayoral del Moral O. Les thromboses lymphatiques superficielles à l'origine du syndrome douloureux myofascial après curage de sein. *Kinésithér Scient* 2008;494: 25-8.
- [52] Torres Lacomba M, Mayoral del Moral O, Coperías Zazo JL, Yuste Sánchez MJ, Ferrandez JC, Zapico Goñi A. Axillary web syndrome after axillary dissection in breast cancer: a prospective study. *Br Cancer Res Treat* 2009;Mar;21:Online First.
- [53] Ferrandez JC, Serin D. *Rééducation et cancer du sein*. 2<sup>e</sup> éd. Paris : Elsevier-Masson, 2006.
- [54] Ferrandez JC, Doyer M, Serin D, De Rauglaudre G. Thromboses lymphatiques superficielles. In: Petiot S, Hérisson C, Pélissier J (éds) *Cancer du sein traité et médecine de rééducation*. Paris : Elsevier-Masson, 2007 : 119-28.
- [55] Ferrandez JC, Serin D, Vinot JM, Felix Faure C. Évaluation lympho-scintigraphique de la technique du drainage lymphatique manuel. A propos de l'exploration de 47 lymphoedemes secondaires du membre supérieur. *Ann Kinésithér* 1995;22:253-62.
- [56] Leidenius M, Leppanen E, Krogerus L, von-Smitten K. Motion restriction and axillary web syndrome after sentinel node biopsy and axillary clearance in breast cancer. *Am J Surg* 2003;185(2):127-30.
- [57] Moskovitz A, Anderson B, Yeung R, Byrd D, Lawton T, Moe R. Axillary web syndrome after axillary dissection. *Am J Surg* 2001;181:434-9.
- [58] Dommerholt J. Muscle pain syndromes. In: Cantu RI, Grodin AJ, (eds) *Myofascial manipulation. Theory and clinical application*. 2<sup>nd</sup> ed. Gaithersburg: Aspen Publishers Inc., 2001 : 93-140.
- [59] Mayoral O. Fisioterapia invasiva del síndrome de dolor miofascial. *Fisioterapia* 2005;27:69-75.
- [60] Mayoral O, Romay H. Fisioterapia conservadora del síndrome de dolor miofascial. *Revista Iberoamericana de Fisioterapia y Kinesiología* 2005;8(1):11-6.
- [61] Gerwin RD. Factores que promueven la persistencia de mialgia en el síndrome de dolor miofascial y en la fibromialgia. *Fisioterapia* 2005;27(2):76-86.
- [62] Dardzinski JA, Ostrov BE, Hamann LS. Myofascial pain unresponsive to standard treatment: successful use of a strain and counterstrain technique with physical therapy. *J Clin Rheum* 2000;6(4):169-74.
- [63] Hou CR, Tsai LC, Cheng KF, Chung KC, Hong CZ. Immediate effects of various physical therapeutic modalities on cervical myofascial pain and Trigger point sensitivity. *Arch Phys Med Rehabil* 2002;83(10):1406-14.
- [64] Jones LH. *Strain and counterstrain*. Indianapolis: The American Academy of Osteopathy, 1981.
- [65] Lewit K. *Manipulative therapy in rehabilitation of the locomotor system*. 3<sup>rd</sup> ed. Oxford: Butterworth-Heinemann, 1999.
- [66] Simons DG. Understanding effective treatments of myofascial trigger points. *Journal of Bodywork and Movement Therapies* 2002;6(2):81-8.
- [67] Mayoral O. Masaje de fricción transversal. In: Torres M, Salvat I (eds) *Guía de masoterapia para fisioterapeutas*. Madrid: Medica Panamericana, 2006 : 217-37.
- [68] Danneskiold-Samsøe B, Christiansen E, Bach Andersen R. Myofascial pain and the role of myoglobin. *Scand J Rheumatol* 1986;15(2):174-8.
- [69] Cobb D, Cantu RI, Grodin AJ. Histopathology of myofascia and physiology of myofascial manipulation. In: Cantu RI, Grodin AJ, (eds) *Myofascial manipulation. Theory and clinical application*. Gaithersburg: Aspen Publishers Inc., 2001 : 49-64.
- [70] Hirschberg GG. A case of chronic musculoskeletal pain treated successfully by skin-rolling massage. *J Ortho Med* 2000;22:98-100.
- [71] Travell JG, Rinzler SH. The myofascial genesis of pain. *Postgrad Med* 1952;11(5):425-34.
- [72] Travell JG. Ethyl chloride spray for painful muscle spasm. *Arch Phys Med Rehabil* 1952;33(5):291-8.
- [73] Adler SS, Beckers D, Buck M. *La facilitación neuromuscular propioceptiva en la práctica*. Guía ilustrada. 2 ed. Madrid: Medica Panamericana; 2002.
- [74] Mitchell FL. Elements of muscle energy technique. In: Basmajian JV, Nyberg R (eds) *Rational manual therapies*. Baltimore: Williams & Wilkins, 1993 : 285-321.
- [75] Ferrandez J, Piollet I, Serin D. Comment éduquer utilement une patiente opérée d'un cancer de sein à la prévention de son lymphoedème. Être utile sans nuire à la qualité de vie. *Ann Kinésithér* 1999;26:265-9.
- [76] Dommerholt J, Mayoral del Moral O, Gröbli C. Trigger point dry needling. *The Journal of Manual & Manipulative Therapy* 2006; 14(4):E70-E87.
- [77] Lewit K. The needle effect in the relief of myofascial pain. *Pain* 1979;6(1979):83-90.